

结 论

CEUS 检查的增强强度、增强时相、增强均匀性均是 CK7 表达的相关因素。CK7 阳性的 ccRCC 病灶 MVD 均值较低, ccRCC 病灶造影表现为“慢进、低增强不均匀性低增强”时, CK7 阳性表达的可能性大, 可为 ccRCC 超声分子生物学影像提供更多的信息。

参考文献

- [1] CAO H, FANG L, CHEN L, et al. The value of contrast-enhanced ultrasound in diagnosing small renal cell carcinoma subtypes and angiomyolipoma [J]. Journal of Ultrasound in Medicine: Official Journal of the American Institute of Ultrasound in Medicine, 2021.
- [2] DUM D, MENZ A, VÖLKEL C, et al. Cytokeratin 7 and cytokeratin 20 expression in cancer: A tissue microarray study on 15, 424 cancers [J]. Experimental and Molecular Pathology, 2022, 126: 104762.
- [3] 张岱, 穆洁, 毛怡然, 等. 超微血流显像对不同大小肾实质性肿瘤的诊断价值 [J]. 中华肿瘤杂志, 2021, 43 (11): 1215-1221.
- [4] GONZALEZ M L, ALAGHEHBANDAN R, PIVOVARCIK-OVA K, et al. Reactivity of CK7 across the spectrum of renal cell carcinomas with clear cells [J]. Histopathology, 2019, 74 (4): 608-617.
- [5] LIANG R X, WANG H, ZHANG H P, et al. The value of real-time contrast-enhanced ultrasound combined with CT enhancement in the differentiation of subtypes of renal cell carcinoma [J/OL]. Urologic Oncology, 2021, 39 (12): 837. e19-28. https://doi.org/10.1016/j.urolonc.2021.09.004.
- [6] 曾红春, 杨文艳, 王颖鑫. 超声造影特征及定量参数在鉴别诊断肾脏小肿瘤病理类型中的应用 [J]. 中国超声医学杂志, 2019, 35 (5): 441-444.
- [7] 曹洪丽, 陈林, 詹嘉, 等. 超声造影特征预测肾透明细胞癌 Fuhrman 分级的价值 [J]. 中国超声医学杂志, 2019, 35 (11): 1008-1011.
- [8] 刘春光, 王颖, 陈红丹, 等. 肾细胞癌多层螺旋 CT 灌注参数与 MVD、VEGF 和 Ki-67 的相关性分析 [J]. 中国 CT 和 MRI 杂志, 2022 (7): 115-117.
- [9] 潘宏, 聂芳, 董甜甜, 等. 肾透明细胞癌的超声造影特点与肿瘤侵袭性的关系 [J]. 中国超声医学杂志, 2016, 32 (5): 447-450.
- [10] MERTZ K D, DEMICHELIS F, SBONER A, et al. Association of cytokeratin 7 and 19 expression with genomic stability and favorable prognosis in clear cell renal cell cancer [J]. Int J Cancer, 2008, 123 (3): 569-576.

(2022-09-26 收稿, 2022-12-02 修回)

超声在重力锤型鼻肠管置入中的应用价值

熊盛¹, 廖甜¹, 肖勇洪²

长沙市中医医院 (长沙市第八医院) 1. 超声影像科, 2. 肾病风湿免疫科 长沙市, 410125

摘 要

目的 探讨超声在重力锤型鼻肠管置入中的应用价值。

方法 回顾性分析 40 例经超声引导的重力锤型鼻肠管置入术, 总结超声引导重力锤型鼻肠管通过幽门的操作要点, 并归纳超声评估十二指肠内鼻肠管位置的应用经验。

结果 ①超声引导重力锤型鼻肠管置入术 40 例, 术后经腹部 X 线摄影证实鼻肠管均成功置入小肠。②术中经超声证实 39 例鼻肠管成功置入患者十二指肠内, 1 例因肠腔胀气超声无法识别小肠内鼻肠管。

结论 超声引导下置入重力锤型鼻肠管并评估小肠内鼻肠管位置是安全、成功率高且价廉的方法, 是重力锤型鼻肠管置入术的首选手段, 但胃肠胀气严重则可能影响操作及评估, 应及时选用其他方案。

关键词: 超声引导; 鼻肠管置入术; 重力锤型鼻肠管; 肠内营养; 幽门; 十二指肠

Application Value of Ultrasound in the Insertion of Gravity Hammer Nasojejun Tube

Xiong Sheng¹, Liao Tian¹, Xiao Yonghong²

1. Department of Ultrasound, 2. Department of Rheumatology, Changsha Hospital of Traditional Chinese Medicine (Changsha Eighth Hospital), Changsha 410125, China

Abstract: Objective To investigate the application value of ultrasound in the insertion of gravity hammer naso-

通信作者: 廖甜 E-mail: 316634158@qq.com

jejunal tube. **Methods** A retrospective analysis in 40 cases of insertion of gravity hammer nasojejunal tube guided by ultrasound was conducted to summarize the experience of ultrasound guiding nasojejunal tube passing pylorus, and the experience in evaluating the position of nasojejunal tube in the duodenum by ultrasound. **Results** ①Nasojejunal tube of 40 cases were confirmed to be placed into posterior pylorus by abdominal X-ray after operation. ②The nasojejunal tube of 39 cases was confirmed to be located in the small intestine by ultrasound during operation. In one case, the nasojejunal tube in the small intestine could not be identified by ultrasound because of intestinal flatulence. **Conclusions** Insertion of gravity hammer nasojejunal tube guided by ultrasound and assessment of the position of the nasojejunal tube in the small intestine by ultrasound are safe, successful and inexpensive methods, which is the preferred method in gravity hammer nasojejunal tube insertion. Other methods should be selected in time when severe flatulence may affect operation and evaluation.

Key words: Ultrasound-guided, Nasojejunal tube insertion, Gravity hammer nasojejunal tube, Enteral nutrition, Pylorus, Duodenum

危重症患者进行肠内营养 (enteral nutrition, EN) 支持, 可改善患者营养状况, 保护肠黏膜完整性及维持肠道黏膜屏障, 提高患者抵抗力, 促进康复, 改善整体预后^[1-2]。目前 EN 主要有鼻胃管、鼻肠管等方式, 对于经胃喂养不能耐受、胃排空障碍、误吸高风险等患者, 美国肠外肠内营养学会及重症学会、欧洲临床营养与代谢学会、中国急诊危重症患者肠内营养治疗专家共识组均推荐幽门后喂养途径^[3-5], 而鼻肠管是幽门后喂养首选手段^[6]。目前临床多采用盲插法、胃镜法、数字减影血管造影法、超声引导法等方法置入鼻肠管。超声引导法安全、价廉、成功率高, 本研究通过临床实践, 总结超声引导重力锤型鼻肠管置入术的操作要点及评估十二指肠内鼻肠管的应用经验。

资料与方法

1. 研究对象

收集 2022 年 1 月 1 日至 2022 年 10 月 31 日在我院经超声引导重力锤型鼻肠管置入术的患者 40 例, 其中男性 31 例, 女性 9 例, 年龄 28~92 岁, 平均年龄 (62.7±5.36) 岁。置管时间在 10~25 min。原发疾病包括脑卒中、呼吸衰竭、心力衰竭、颅脑外伤等。所有患者均血流动力学稳定; 鼻 (口) 腔通畅、无畸形; 无食管胃底静脉曲张; 无椎体、股骨骨折; 尿量正常; 患者和 (或) 近亲属签署《留置鼻肠管知情同意书》。

2. 仪器与方法

(1) 仪器与材料 采用柯尼卡美能达超声诊断仪, 凸阵探头, 频率 5~7 MHz, 线阵探头, 频率 7~12 MHz; 一次性使用鼻饲管 (规格型号: 重力锤型 A CH10, 有效长度: 1 400 mm, 生产商: 山东新华安得医疗用品有限公司); 无菌弯盘及 50 mL 注射器; 温生理盐水, 盐酸甲氧氯普胺注射液 10 mg。

(2) 操作方法 患者平卧位, 床头抬高 30°~45°, 用凸阵探头评估患者胃腔, 观察其内容物情况, 判断是否需要抽气、冲洗胃腔, 以利于超声引导操作。置管前 10 min 静推盐酸甲氧氯普胺注射液 10 mg, 然后按如下步骤操作: ①生理盐水浸泡鼻肠管并冲洗管腔, 经鼻或口置入鼻肠管, 清醒患者做吞咽动作, 昏迷或机械通气患者托起头部, 使下颌贴近胸骨柄, 然后随患者呼吸节律向前缓慢、轻柔推进鼻肠管; 置管 30~40 cm 时, 用线阵探头观察颈段食管内鼻肠管呈“双轨征”, 确定鼻肠管位于食管后继续置管到 50~60 cm, 约胃底至胃体水平。②患者右侧卧位, 经鼻肠管注入生理盐水 150 mL 使胃腔充盈成为良好的声窗, 用凸阵探头在上腹部扫查确定鼻肠管尖端位于胃体后, 引导术者将其缓慢置入胃窦部幽门口等待 (置管深度 60~75 cm), 当观察到幽门开放时, 将鼻肠管尖端送入幽门至小肠 (置管深度 80~95 cm)。③患者平卧位, 超声扫查肠系膜上动脉与腹主动脉夹角间的十二指肠水平部见平行管征, 或经鼻肠管注入生理盐水 30 mL, 在十二指肠内见云雾征, 确认鼻肠管位于十二指肠后, 将置管深度调节至 100~110 cm 并固定。④采用金标准腹部 X 线摄影确定鼻肠管尖端位置^[7]。

结 果

1. 操作结果

腹部 X 线摄影证实 40 例经超声引导下重力锤型鼻肠管均置入小肠, 成功率达 100%。

2. 评估结果

超声评估确认 39 例鼻肠管位于小肠, 1 例因肠腔胀气无法识别小肠内鼻肠管, 准确度达 97.5%。

3. 术后并发症情况

所有患者术中、术后生命体征平稳, 未发生明显呃逆、腹胀、腹痛等并发症。

讨 论

1. 超声引导重力锤型鼻肠管置入术要点

①识别重力锤型鼻肠管：重力锤型鼻肠管尖端有 9 颗重力球，在声图像上呈连续点状强回声结构，为该管尖端特征性声像图表现，易被快速识别，见图 1。②判断颈部食管内鼻肠管：在置管深度达 30~40 cm 时，确定鼻肠管位于颈部食管内并继续置管到 50~60 cm 时才能进行注水操作，以避免发生误吸、气胸、脓胸、窒息等并发症。③引导鼻肠管进入幽门：患者右侧卧位时胃内液体随重力作用聚集于胃窦，通过显示角切迹定位胃窦，在其下方可见对称性增厚的幽门括约肌，需注意胃壁蠕动时，可使局部胃

壁动态增厚，应与位置固定、对称性增厚的幽门括约肌区别。当鼻肠管尖端进入胃窦后，因尖端的重力作用使其更容易朝向幽门，引导术者将尖端置于幽门口等待并观察幽门活动情况，待幽门开放时将鼻肠管送入幽门 5~10 cm，见图 2。在此过程中需注意：鼻肠管在胃窦部出现打折、盘绕、尖端朝向不正确时，应轻柔旋转、退管，重新调整尖端位置和方向后再引导送入幽门；若尖端显影不清，且在胃窦未见鼻肠管打折、盘绕，而术者进管无阻力时，可通过注水法观察胃窦是否出现云雾征；若未出现云雾征，则可初步判断尖端已进入十二指肠；若出现云雾征，则提示尖端仍在胃窦部，需退管至 50~60 cm 处重新判断尖端位置再操作。

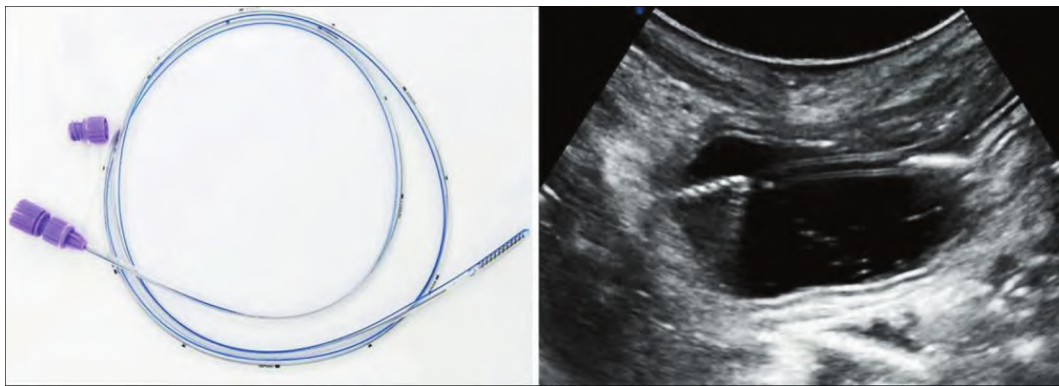


图 1 重力锤型鼻肠管实物图及声像图

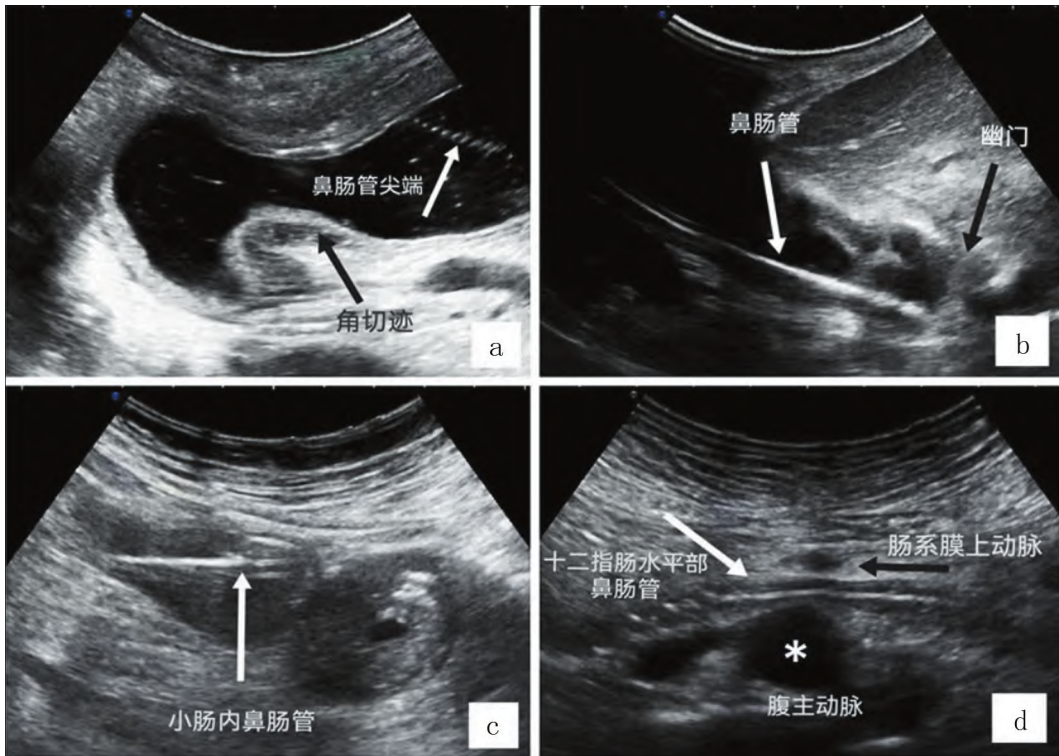


图 2 超声引导及评估重力锤型鼻肠管

由于超声对胃窦、幽门括约肌的准确识别及超声引导技术,初步提示超声引导下重力锤型鼻肠管置管成功率与胃镜法^[8]相当,较超声引导联合胃窦渐进式注水法^[9]、超声辅助四步法^[10]等方案具有一定优势。

2. 超声评估十二指肠内鼻肠管

在鼻肠管进入幽门后,可通过以下两种经验评估其位置。①根据十二指肠水平部位于腹主动脉、肠系膜上动脉夹角的解剖关系,直接观察该处肠管内平行管征;②通过注水法追踪十二指肠解剖区域内的云雾征判断鼻肠管位置。

3. 优点与不足

目前临床常用盲插法、胃镜法、数字减影血管造影法、超声引导法等置入鼻肠管。最常用的盲插法在颈部有误入气管风险,且不能观察鼻肠管尖端是否顺利进入幽门。胃镜法在直视下精准操作,但胃镜管径较粗、管质偏硬,易造成咽喉部黏膜损伤,并有诱发心律失常等风险。数字减影血管造影法需在手术室进行,实时操作,患者舒适度高,但存在麻醉及辐射风险,且费用较高。相较于上述方法,超声引导法具有安全无辐射、实时引导、操作便捷、重复性佳、价廉等优势。

术后确定鼻肠管尖端目前多通过腹部听诊法、消化液 pH 测定法及 X 线摄影等多种方法证实。但腹部听诊法易受腹部脂肪、胃肠道气体、肠鸣音因素影响;而消化液 pH 值可能因应用质子泵抑制剂、抗组胺药等其他药物而影响检测结果;腹部 X 线摄影不能在置管过程中实时开展,缺乏便捷与时效性。超声检查易受肥胖及胃肠道内容物干扰,当胃内容物较多、胀气明显时,需预先置入胃管,通过抽气、冲洗使胃腔成为较好的声窗;而肠腔明显胀气时,超声可能无法识别鼻肠管,需及时采用腹部 X 线摄影协助评估。胃肠超声既能诊断腹部疾病^[11],又能监测胃窦运动情况,指导 EN^[12]。

本研究的局限性:研究样本量较少,且研究对象局限于本院患者,后续还需进行多中心、大样本数据的研究进一步验证及补充。

结 论

超声引导置入重力锤型鼻肠管可明显提高鼻肠管尖端通过幽门的成功率,具有安全有效、操作便捷、

重复性佳、价廉等优势,是辅助重力锤型鼻肠管置入术的首选手段。超声评估小肠内鼻肠管位置具有较高准确度,但胃肠严重胀气则可能影响评估,应及时选用其他方案验证。

参考文献

- [1] 米玉红. 肠屏障功能与危重症患者早期肠内营养的必要性 [J]. 中华急诊医学杂志, 2020, 29 (4): 447-455.
- [2] HAVENS J M, COLUMBUS A B, SESHADRI A J, et al. Malnutrition at intensive care unit admission predicts mortality in emergency general surgery patients [J]. J Parenter Enteral Nutr, 2018, 42 (1): 156-163.
- [3] TAYLOR B E, MCCLAVE S A, MARTINDALE R G, et al. Guidelines for the provision and assessment of nutrition support therapy in the adult critically ill patient: Society of critical care medicine (SCCM) and American society for parenteral and enteral nutrition (A. S. P. E. N.) [J]. Crit Care Med, 2016, 44 (2): 390-438.
- [4] SINGER P, BLASER A R, BERGER M M, et al. ESPEN guideline on clinical nutrition in the intensive care unit [J]. Clin Nutr, 2019, 38 (1): 48-79.
- [5] 中国急诊危重症患者肠内营养治疗专家共识组. 中国急诊危重症患者肠内营养治疗专家共识 [J]. 中华急诊医学杂志, 2022, 31 (3): 281-290.
- [6] 孙仁华, 江荣林, 黄曼, 等. 重症患者早期肠内营养临床实践专家共识 [J]. 中华危重病急救医学, 2018, 30 (8): 715-721.
- [7] MILSOM S A, SWEETING J A, SHEAHAN H, et al. Nasoenteric tube placement: A review of methods to confirm tip location, global applicability and requirements [J]. World J Surg, 2015, 39 (9): 2243-2252.
- [8] 陈科全, 许研, 叶秀杰, 等. 超细鼻胃镜辅助胃窦直视法空肠营养管置入术的应用 [J]. 现代消化及介入诊疗, 2022, 27 (4): 413-416.
- [9] 孙建华, 王小亭, 张青, 等. 超声引导联合胃窦渐进式注水法在鼻肠管放置中的应用 [J]. 中华护理杂志, 2017, 52 (12): 1418-1421.
- [10] 曹岚, 叶向红, 张丽娜, 等. 超声辅助四步法鼻空肠管置入在 ICU 中的应用 [J]. 肠外与肠内营养, 2018, 25 (3): 176-179.
- [11] 袁帆, 钟清连, 傅绢, 等. 胃口服超声造影在腹部体检中的实用价值 [J]. 中国超声医学杂志, 2021, 37 (5): 560-563.
- [12] 何聪, 王显雷, 付优, 等. 超声监测胃残余量及胃窦动力在机械通气患者营养治疗中的作用 [J]. 中国超声医学杂志, 2022, 38 (6): 661-664.

(2022-11-21 收稿, 2023-02-17 修回)